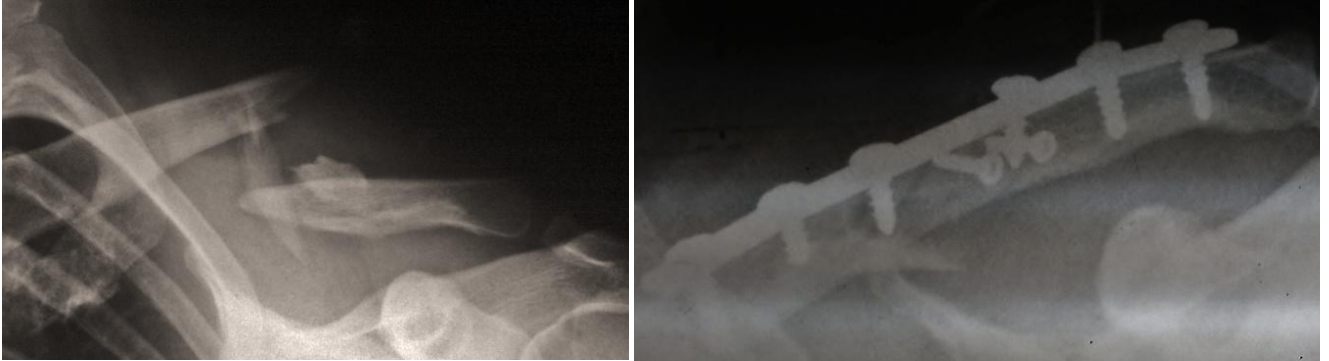
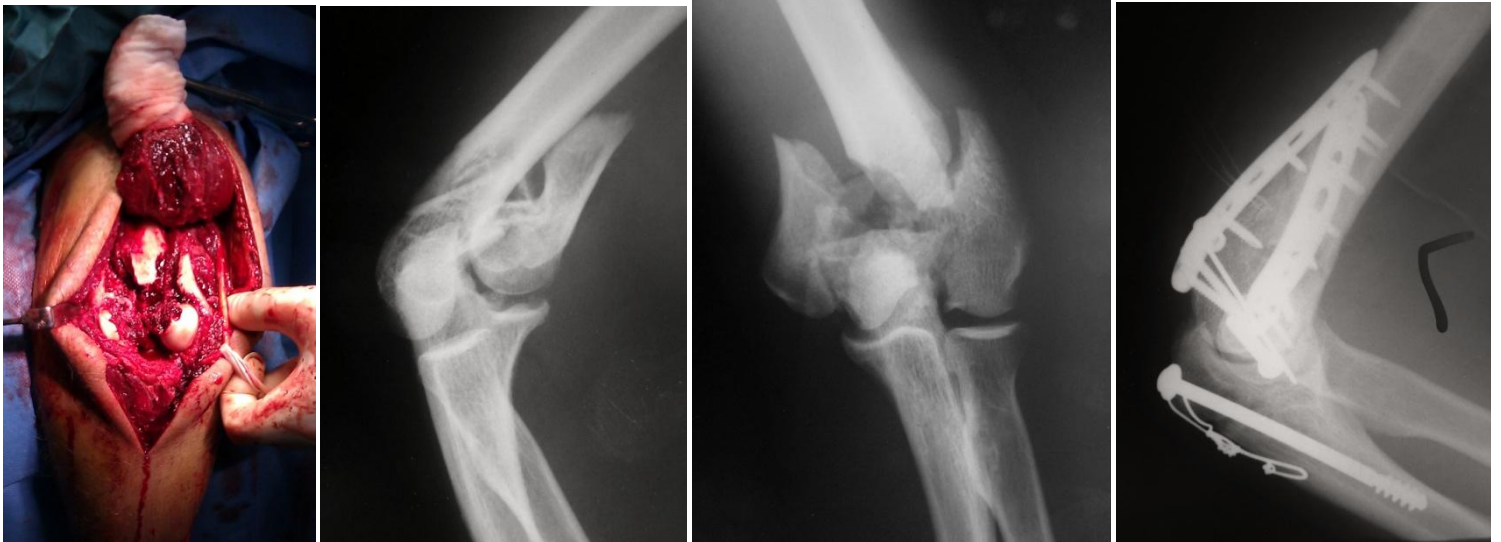



Dr n. med. Jarosław Strychar
Specjalista Ortopedii i Traumatologii Narządu Ruchu



Wielofragmentowe złamanie obojczyka – zespolenie płytą.



Wielofragmentowe złamanie nasady dalszej kości ramiennej – zespolenie płytą LCP.